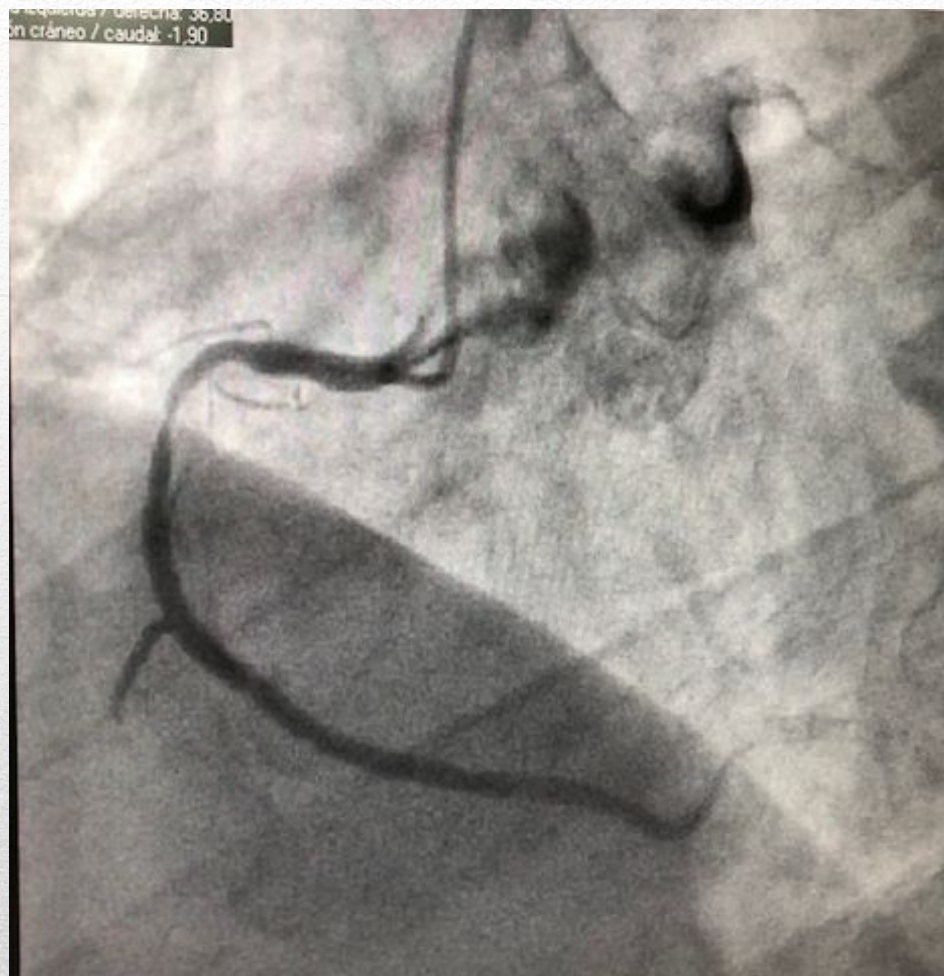

CASO CLÍNICO 1

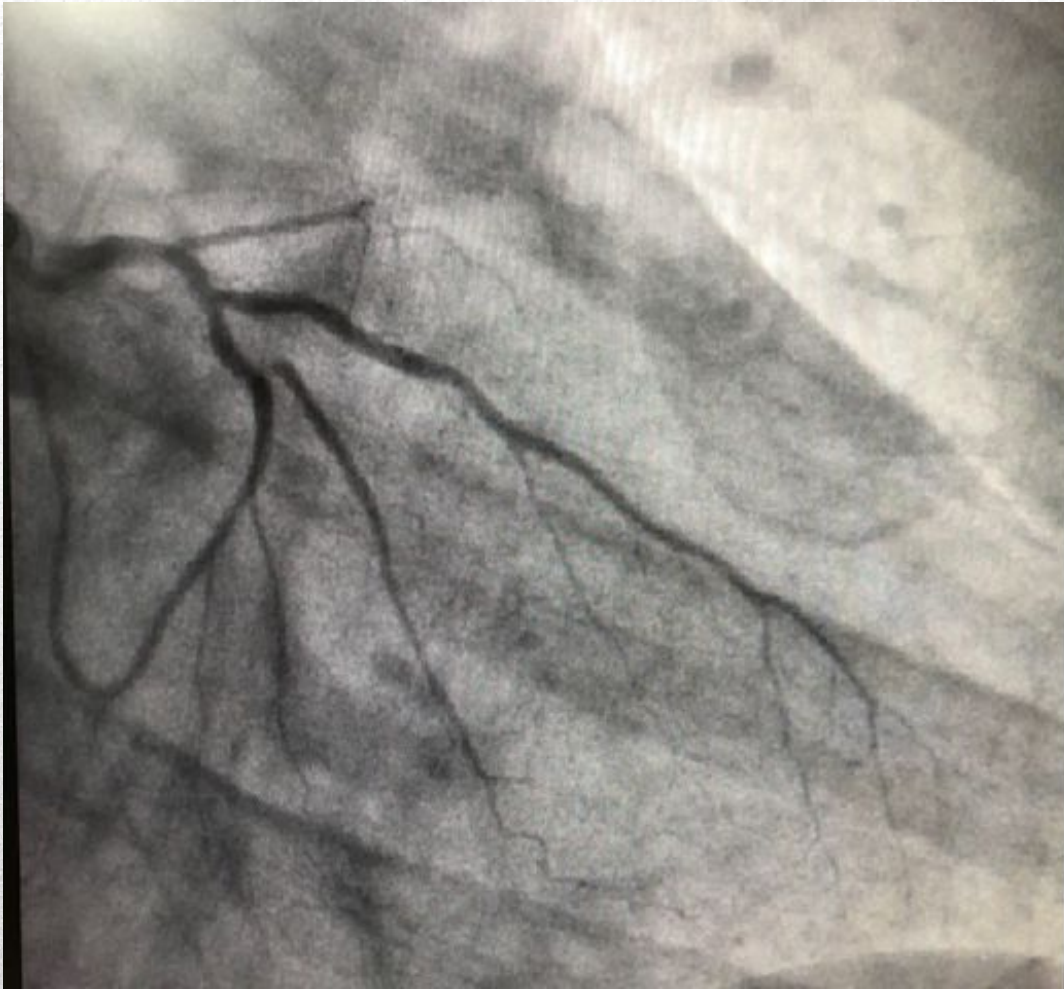STENT BIOMATRIX EN PACIENTE
PREVIAMENTE REVASCULARIZADO

- Varón de 59 años,
 - Fumador activo
 - Dislipemia
 - IAM anterior en 2002: stent en DA
 - Angor inestable en 2009: Implante de dos stents farmacoacticos en CD media e IVP
 - Ingreso actual por angor inestable

PACIENTE 1



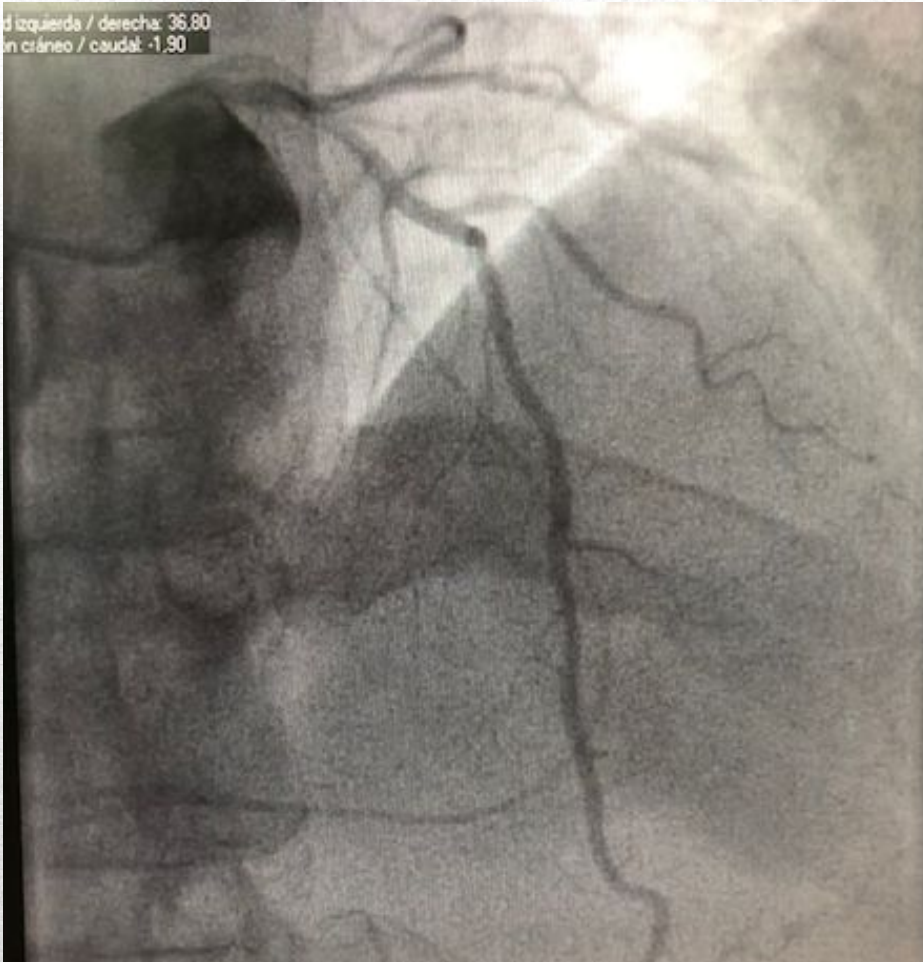
DIAGNÓSTICO: C. DERECHA



Origen
independiente
de arteria
circunfleja

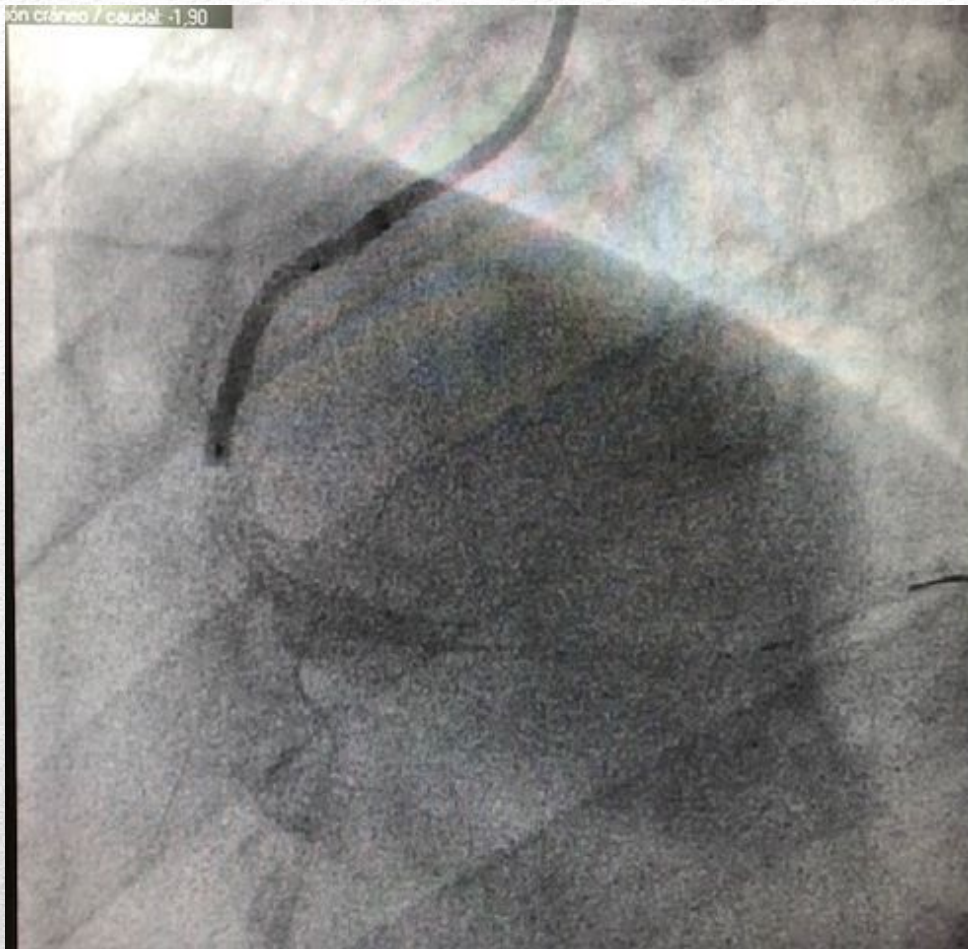DIAGNÓSTICO: C. IZQUIERDA

d izquierda / derecha: 36.80
en cráneo / caudal: -1.90



DESCENDENTE
ANTERIOR

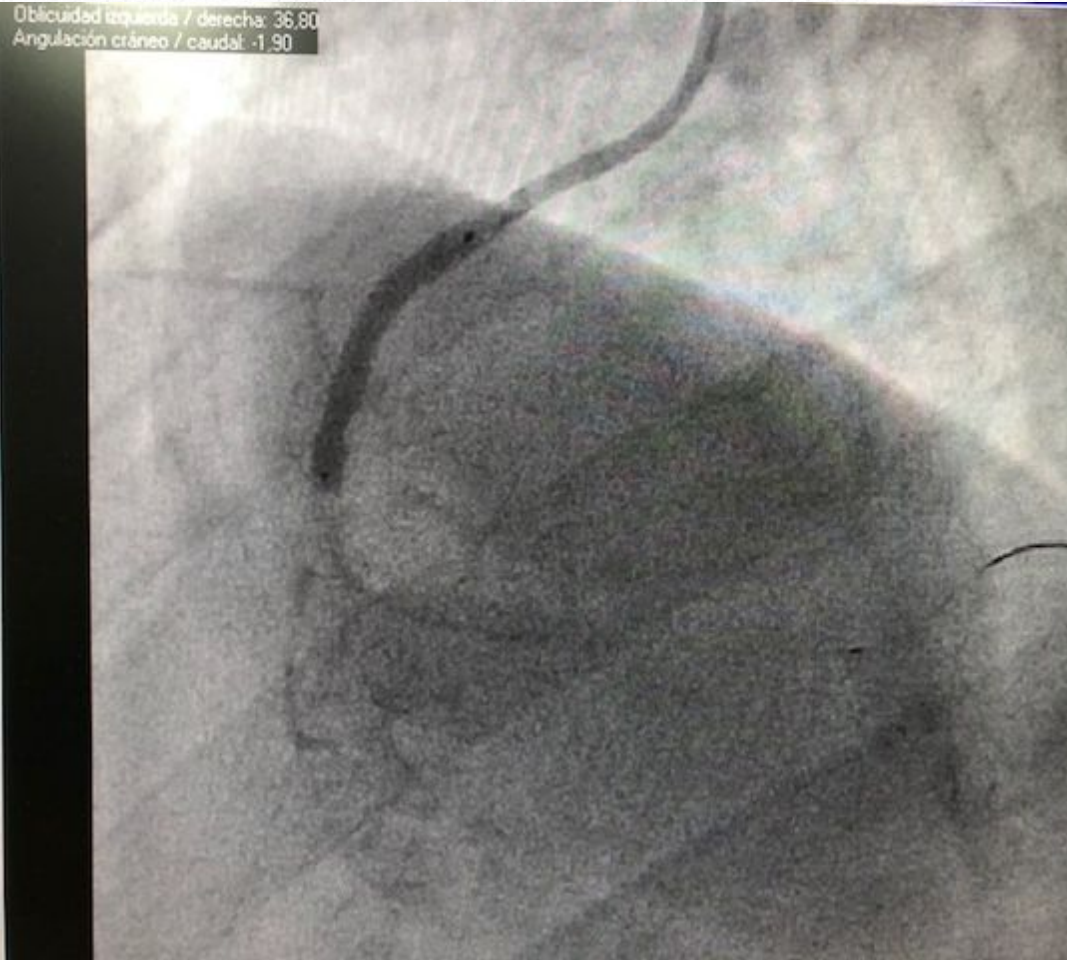
DIAGNÓSTICO: C IZQUIERDA



PREDILATACIÓN CON
BALÓN DE 2,5 X 20
mm

INTERVENCIONISMO

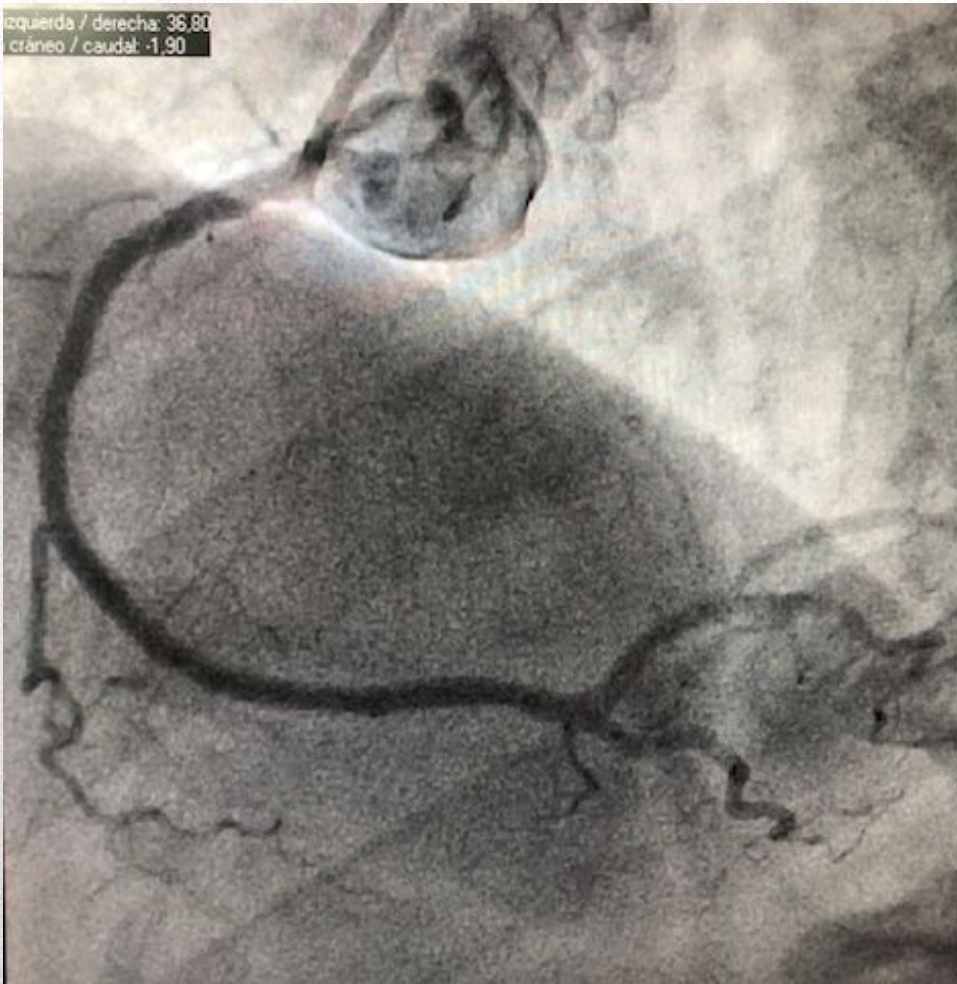
Oblicuidad izquierda / derecha: 36,80
Angulación cráneo / caudal: -1,90



Implante de stent
Biomatrix 3 x 24 mm

INTERVENCIONISMO

izquierda / derecha: 36.80
cráneo / caudal: -1.90



Resultado final

INTERVENCIONISMO

- Biomatrix es un stent liberador de Biolimus A9 (análogo de sirolimus):
 - Polímero degradable
 - Liberación ab- luminal
 - Sustancial reducción de restenosis en LEADERS Trial

Conclusiones
